

Література

1. Тишер Ф. Техника измерений на сверхвысоких частотах. – Пер. с нем. / Под ред. В.Н. Сре-тенского. – М.: Издательство физико-математической литературы. – 1963. – С. 272-276.
2. Чернушенко А.М., Майбородин А.В. Измерение параметров электронных приборов де-циметрового и сантиметрового диапазона волн. – Под ред. А. М. Чернушенко. – М.: Ра-дио и связь. – 1986. – С. 191-196.
3. Абубакиров Б.А., Гудков К.Т., Нечаев Э.В. Измерение параметров радиотехнических це-пей. – Под ред. В.Г. Адрущенко, Б.П. Фатеева. – М.: Радио и связь. – 1984. – С. 129-133.
4. Патент № 44328 (Україна). Спосіб вимірювання коефіцієнта відбиття в смузі поглинання і пристрій для його здійснення / Скрипник Ю.О., Шевченко К.Л., Іващенко В.О. – Бюл. № 2 . Опубл.15.02.2004.
5. Скрипник Ю. А., Яненко А. Ф., Манойлов В. Ф. и др. Микроволновая радиометрия фи-зических и биологических объектов. – Житомир: Волянь. – 2003. – 406 с.

Скрипник Ю.А., Шевченко К.Л., Іващенко В.А., Яненко А.Ф. Автоматизований измеритель коефіцієнта отражения в полосе поглощения. В статье рассмотрен способ и устройство для измерения коефіцієнта отражения, обеспечивающих повышение точности в широкой полосе частот СВЧ-диапазона.	Skrpnik Yu.A., Shevchenko K.L., Ivaschenko V.A., Yanenko A.F. Automatic measurer of reflection coefficient within the band of absorption frequencies. <i>The method and device for measurement of reflection coefficient ensuring the accuracy improvement within wide band of UHF-frequency range are considered in the paper.</i>
--	---

*Надійшло до редакції
10 квітня 2004 року*

УДК 621.397.3

ПІДВИЩЕННЯ ВІЗУАЛЬНОЇ ІНФОРМАТИВНОСТІ ТЕРМОГРАМ ПРИ ОНКОЛОГІЧНИХ ЗАХВОРЮВАННЯХ МОЛОЧНИХ ЗАЛОЗ

¹⁾Бехтір О.В., ¹⁾Сизов Ф.Ф., ²⁾Чешук В.Є., ²⁾Носко М.М., ²⁾Олійниченко Г.П.

¹⁾Інститут фізики напівпровідників ім. В.Є. Лашкарьова НАН України, м.Київ, Україна;

²⁾Київська міська онкологічна лікарня (кафедра онкології Національного медичного уні-верситету ім. О.О. Богомольця), м.Київ, Україна

Розглянуто особливості інтерпретації термограм молочних залоз. З урахуванням зако-нів зорового сприйняття інформації, з метою покращення інформативності візуалізації термограм запропоновано алгоритм обробки теплових зображень. Наведено приклади об-робки та дослідження термограм обстежених онкологічних хворих

Вступ

На сьогодні рак молочної залози (РМЗ) займає перше місце в структурі он-кологічної захворюваності жінок, причому показники захворюваності за остан-ні 20 років збільшилися на 40%. Слід зазначити, що в першій стадії РМЗ діаг-ностується лише в 30% випадків, а кількість помилок на поліклінічному етапі сягає 38% [1].

Застосування мамографічного скринінгу дозволило значно підвищити рівень діагностики РМЗ на ранніх стадіях, але позаяк мамографія спричиняє іонізуючий вплив на молочну залозу, її застосування частіше ніж 1 раз на 2 роки не рекомендується, а за цей період можливий розвиток пухлини.

Термографічна діагностика базується на реєстрації власного теплового випромінювання людського тіла і є нешкідливою для пацієнтів, але рівень точності та інформативності термографії, порівняно з мамографією, нижче. До того ж теплові медичні зображення характеризуються значним взаємним перекриттям діагностичних класів і складні за структурою. Тому актуальною є проблема обробки теплових медичних зображень з метою поліпшення їх візуальної якості, що в свою чергу дозволить аналізувати термограми з більшою точністю та підвищити надійність їх інтерпретації.

Особливості роботи з термограмами молочних залоз

Термограма - це карта елементів зображення із зареєстрованими в них інтенсивностями власного інфрачервоного випромінювання людського тіла [2].

Згідно статистичного аналізу [3], температурна асиметрія тіла людини може вказувати як на запалювальний процес, так і на наявність пухлини, а тому можливо використовувати теплобачення як допоміжний засіб, на етапі неінвазійних досліджень, для виявлення пухлин молочних залоз.

Особливість інтерпретації термограм молочних залоз полягає в тому, що для даного органу існує декілька варіантів термографічного нормотипу [4]:

1) аваскулярний; молочні залози - гіпотермічні, цей тип є характерним для 29% жінок;

2) васкулярний; молочні залози - гіпотермічні, але мають місце 1-2 симетричних гіпертермічних тяжів, що відповідають місцезнаходженню крупних підшкірних судин (приблизно 44% жінок, причому в 28% симетричність температурного поля відсутня); саме такі термограми найчастіше невірно розшифровуються як патологічні;

3) сітчатий; залози дають гомогенну гіпертермічність (приблизно 20% жінок);

4) плямистий; на темному фоні в усіх квадрантах молочних залоз спостерігається велика кількість гіпертермічних осередків. Цей тип є характерним для 7% жінок і найбільш складним при аналізі та інтерпретації термограм.

Накопичений досвід показав, що для ефективного використання інформації, яка міститься в теплових полях молочних залоз, необхідно автоматизувати обробку зображень та проводити розшифровування термограм у єдиному зв'язку з клінічними, лабораторними та анамнестичними даними.

На сьогодні в основу більшості методів обробки теплових зображень покладено принцип якісного аналізу діагностичної інформації оператором [5].

Позаяк оператором є людина, яка за допомогою очей сприймає розподіл яскравості на екрані відеооглядового пристрою, при роботі з термограмами слід враховувати закони зорового сприйняття інформації (частотно-контрастну характеристику ока, інерційність зору, просторове інтегрування, спектральний склад сві-

тіння екрану тощо) [6] та такі характерні особливості теплових зображень як низька контрастність, відсутність тіней, а також те, що яскраві ділянки видимого зображення можуть виявитися темними в тепловому зображенні і навпаки [7].

Важливу роль при візуальному сприйнятті термограм відіграє фізіологічний контраст, прикладом якого є той факт, що сірий предмет на чорному фоні здається світлішим, ніж той же предмет на білому фоні, тобто зображення з дещо підресленими контурами є більш контрастними. Саме на контурних елементах виникає помилка передбачення при просторовому інтегруванні (контурний елемент менш ймовірний, а тому з ним пов'язаний значний приріст інформації) [8]. Гострота зору залежить також і від поєднання кольорів.

Оскільки найбільша відносна гострота зору (100%) має місце при чорно-білому поєднанні кольорів [9], то було припущено, що термограми найліпше спостерігати в градаціях сірого. Але теплові зображення, де білому кольору відповідає максимальна температура, а чорному - мінімальна, є низькоконтрастні. Поліпшити візуальну якість термограм можливо шляхом обробки теплових зображень в середовищі прикладних програм з врахуванням особливостей зорового сприйняття інформації.

Робота проводилася в рамках НДР «Розробка та виготовлення дослідних зразків вітчизняного інфрачервоного мамографа для діагностики пухлин», ДР № 0103U008835.

Результати обробки та дослідження теплових зображень

На базі Київської міської онкологічної лікарні за допомогою тепловізійного пристрою з відповідним програмним забезпеченням [10] зняті термограми в пацієнтів з онкозахворюваннями молочних залоз.

На підставі літературних джерел [8, 11 - 16] запропоновано алгоритм обробки термограм для підвищення їх контрастності та поліпшення візуальної якості, що реалізується в середовищі прикладних програм. Згідно цього алгоритму, спочатку на тепловому зображенні виділяється певна область, яка обирається з медичних міркувань у тій ділянці тіла людини, що становить інтерес для онкохірургів у кожному конкретному клінічному випадку. Потім шляхом перерозподілу рівней яскравості всередині вибраної області зображення здійснюється вирівнювання гістограми з метою підвищення контрастності зображення виділеної ділянки. Хоча контраст і відіграє суттєву роль в обробці зображень, оскільки часто саме ним і визначається якість термограм, але, як правило, для отримання якісного теплового зображення, що можна надійно інтерпретувати, не достатньо лише вирівняти гістограму, позаяк навіть на контрастному зображенні залишаються певні штрихи та точки, зумовлені наявністю шумів в оптико-електронному тракті тепловізійного пристрою. А тому наступним кроком в обробці термограм є слабке розмиття зображення, яке дозволяє усунути небажані точки та штрихи, не порушуючи при цьому основну структуру зображення.

Позаяк оператор при аналізі зображення фіксує погляд в першу чергу на контурних елементах [8, 15], то важливо за допомогою операції наведення різкості

окреслити контури. Але дуже різкі контури також утруднюють інтерпретацію зображення, тому їх доцільно пом'якшити за допомогою медіанного фільтру [16]. Слід також зазначити, що операції розмиття та наведення різкості не є взаємовключними, позаяк працюють за різними, а не взаємооберненими алгоритмами.

На рис.1.1-1.6 наведено первинні (отримані за допомогою тепловізійного пристрою в палітрі градацій сірого) та оброблені термограми хворої з післяопераційним діагнозом листовидна фіброаденома лівої молочної залози (вага пухлини 12 кг). На рис.1.1-1.2 подано вихідні теплові зображення хворої молочної залози в різних проекціях. На рис.1.3-1.4 показано результат вирівнювання гістограми тієї області зображення людського тіла на термограмах (в різних проекціях), яка становить інтерес в даному клінічному випадку, а на рис.1.5-1.6 наведено оброблені за вище запропонованим алгоритмом вихідні теплові зображення.

Порівнюючи рис.1.1-1.2 та рис.1.5-1.6 можна зробити висновок, що обробка термограм значно поліпшила їх візуальну якість. На цих теплових зображеннях чітко видно запалювальний процес в області пухлини, що є більш характерним для фібросаркоми, а не фіброаденоми. Після операції в хворій протягом року було кілька рецидивів і на підставі цього виставлено кінцевий діагноз - фібросаркома. Тобто термографічні дослідження, при певних обробці та аналізі отриманих термограм, можуть бути корисними для оцінки характеру росту первинної пухлини.

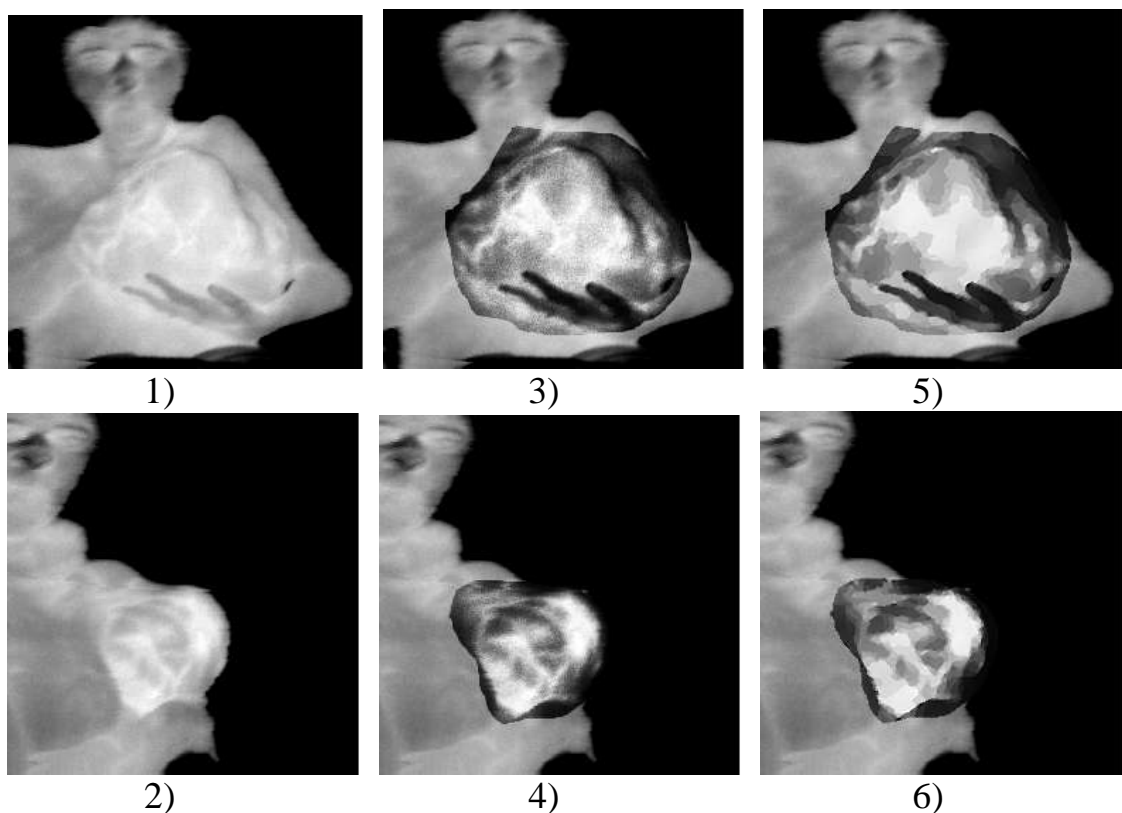


Рисунок 1.1-6 – Термограми з післяопераційним діагнозом листовидна фіброаденома лівої молочної залози

На рис.2.1-2.3 подано вихідну та оброблені термограми хворої з діагнозом рак лівої молочної залози 2А стадія. На основі теплового зображення здорової молочної залози можна зазначити, що має місце аваскулярний нормотип.

На рис.2.1 наведено первинне теплове зображення молочних залоз, а на рис.2.2 показано результат обробки тієї області, яку на рис.2.1 окреслено пунктирною лінією.

На термограмі, наведеній на рис.2.2, значно чіткіше (порівняно з рис.2.1) видно запалювальний процес в області хворої молочної залози, але втрачені деякі деталі первинного зображення. Це зумовлено тим, що на відміну від попереднього випадку, у вибраній для аналізу області має місце значний градієнт яскравості ділянок при низькому контрасті кожної з них, а тому, для більш детального аналізу та порівняння теплових зображень хворої та здорової молочних залоз доцільно проводити обробку за запропонованим алгоритмом зони кожної молочної залози окремо.

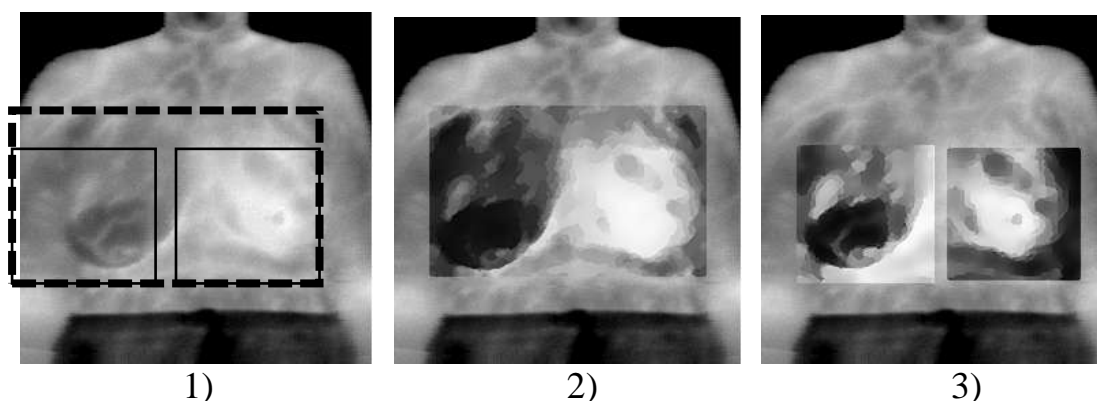


Рисунок 2 - Термограми хворої з діагнозом рак лівої молочної залози 2А стадія

На рис.2.3 подано результат обробки тих областей первинної термограми, які на рис.2.1 окреслені суцільними квадратами. В цьому випадку втрат деталей зображення не відбулося.

Тобто можна зробити висновок, що при обробці та дослідженні термограм слід не лише ретельно відбирати проблемні області теплового зображення людського тіла з медичних міркувань, а й доцільно в деяких випадках (особливо при наявності значного градієнта яскравості в межах вибраної області, яка потребує підвищення контрастності окремих її ділянок) ці області додатково розбивати на ряд ділянок (з меншим градієнтом яскравості в межах зони, що обробляється) і робити спільний аналіз та інтерпретацію зображень з великими і малими обробленими областями.

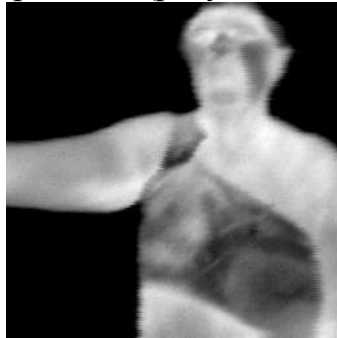Проведені дослідження показали, що дистанційна термографія може бути використана для післяопераційного моніторингу хворих з метою розпізнавання ранніх післяопераційних запалювальних ускладнень. На рис.3.1-3.4 подано термограми хворої, в якій післяопераційний період проходив без ускладнень (діагноз - рак правої молочної залози 1 стадія, операція - РМЕ за Пейті).

Термограма наведена на рис.3.1 (оброблялося все теплове зображення) була знята таким чином, щоб було видно обидві руки хворої для візуального порівняння їх стану. Позаяк під час операції видаляли молочну залозу з лімфатичними вузлами пахвової ділянки, в післяопераційному періоді можуть розвиватись порушення відтоку лімфи від верхньої кінцівки різного ступеня. З цих уявлень цікава оцінка термографічної картини руки на стороні операції.

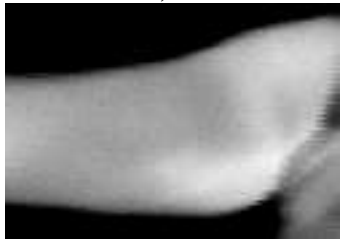На рис.3.2 представлена первинна термограма, а на рис.3.3 подано той фрагмент рис.3.2, який становить інтерес в даному клінічному випадку і був оброблений за запропонованим алгоритмом (результат обробки див. на рис.3.4).



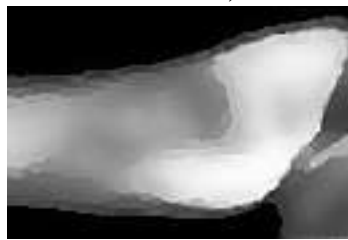1)



2)



3)



4)

Рисунок 3 - Термограми хворої, в якій післяопераційний період проходив без ускладнень (діагноз - рак правої молочної залози 1 стадія, операція - РМЕ за Пейті)

Висновки

З результатів проведених досліджень випливає, що обробка та аналіз теплових медичних зображень з використанням прикладних програм та врахуванням особливостей зорового сприйняття інформації значно розширюють можливості роботи з тими ділянками термограм, де зафіксовано патологічні процеси, а це дозволяє виявити та диференціювати характерні теплові зображення для різних випадків типових клінічних проявів патологічних станів.

Термографічні дослідження у подальшому можуть бути корисними як допоміжний метод неінвазійних медичних досліджень при РМЗ, оцінюванні характеру росту первинної пухлини та діагностиці ранніх післяопераційних запальних ускладнень і порушень лімфатичного відтоку.

Література

1. Рожкова Н.И. Состояние и стратегия развития маммологической службы в России // Медицинская визуализация. – 2002. - №2. – С.79–84.
2. Физика визуализации изображений в медицине: В 2 т. / Пер. с англ. – М.: Мир, 1991.
3. Vavilov V.P., Vavilova E.V., Popov D.N. Statistical analysis of the human body temperature asymmetry as the basis for detecting pathologies by means of IR thermography // Proceedings of SPIE. - 2001. - Vol.4360. - P.482–491.

4. Основы клинической дистанционной термодиагностики / Под ред. Л.Г. Розенфельда. - К.: Здоровья, 1988. - 224 с.
5. Куртев Н.Д., Анцыферов С.С. Структурно-стохастический метод обработки и распознавания информации тепловых изображений // Оптический журнал. - 1997. – Т. 64, №2. - С.35-37.
6. Ллойд Дж. Системы тепловидения: Пер. с англ. - М.: Мир, 1978. - 414 с.
7. Gerald C. Holst, Common sense approach to thermal imaging. - JCD Publishing Winter Park, Florida USA and SPIE, Bellingham, Washington USA. - 2000. - 377 p.
8. Глезер В.Д., Цуккерман И.И. Информация и зрение. - М.-Л.: Изд-во Акад. Наук СССР, 1961. - 183 с.
9. Домбругов Р.М. Телевидение. - 2-е изд. - К.: Выща шк., 1988. - 215 с.
10. Сизов Ф.Ф., Бехтір О.В., Забудський В.В. та ін. Дослідження можливостей дистанційної медичної термографії // Вісник НТУУ "КПІ". Приладобудування. - 2003. - №25. - С.135-137.
11. Ярославский Л.П. Введение в цифровую обработку изображений. - М.: Сов.радио, 1979. - 312 с.
12. Павлидис Т. Алгоритмы машинной графики и обработки изображений: Пер. с англ. - М.: Радио и связь, 1986. - 400 с.
13. Дьяконов В. MATLAB. Обработка сигналов и изображений. Специальный справочник. - СПб.: Питер, 2002. - 608 с.
14. Уэйнманн Э., Лурекас П. Photoshop 6 для Windows & Macintosh: Пер. с англ. - М.: ДМК Пресс, 2002. - 752 с.
15. Демирчоглян Г.Г., Катус Г.П. Бионические системы зрения. - Ереван, 1974. - 154 с.
16. Быстрые алгоритмы в цифровой обработке изображений (преобразования и медианные фильтры) / Под ред. Т.С. Хуанга: Пер. с англ. - М.: Радио и связь, 1984. - 224 с.

<p>Бехтір Е.В., Сизов Ф.Ф., Чешук В.Е., Носко М.М., Олійниченко Г.П. Повышение визуальной информативности термограмм при онкологических заболеваниях молочных желез.</p> <p>Рассмотрены особенности интерпретации термограмм молочных желез. С учетом законов зрительного восприятия информации, с целью улучшения информативности визуализации термограмм, предложено алгоритм обработки тепловых изображений. Приведены примеры обработки и исследования термограмм обследованных онкологических больных.</p>	<p>Bekhtir O.V., Sizov F.F., Cheshuk V.E., Nosko M.M., Oliynychenko G.P. Improvement of the thermogram's visual self-descriptiveness for oncology disease of the mammas.</p> <p>Features of the interpretation for mamma's thermograms are considered. The algorithm based on the laws of the visual perception for processing of the thermal images to improve the thermogram's visualization self-descriptiveness was proposed. The examples of processing and investigation of the examined oncology patient's thermograms are presented.</p>
--	---

*Надійшло до редакції
21 квітня 2004 року*

УДК 681. 784

ЕКСПЕРИМЕНТАЛЬНЕ ДОСЛІДЖЕННЯ ПОХИБОК ВИМІРЮВАННЯ АМЕТРОПІЇ ТА АСТИГМАТИЗМУ МЕТОДОМ РЕЙТРЕСІНГУ

Чиж І.Г., Сокурєнко В.М., Афончина Н.Б., Національний технічний університет України