НАЦІОНАЛЬНИЙ ТЕХНІЧНИЙ УНІВЕРСИТЕТ УКРАЇНИ
«КИЇВСЬКИЙ ПОЛІТЕХНІЧНИЙ ІНСТИТУТ
імені ІГОРЯ СІКОРСЬКОГО»

Навчально-науковий Фізико-Технічний Інститут
(повна назва інституту/факультету)

Кафедра прикладної фізики
(повна назва кафедри)

«До захисту допущено»
Завідувач кафедри

_____ Монастирський Г.Є.
(підпис) (ініціали, прізвище)

«_17_» _червня_ 2022 р

Дипломна робота

на здобуття ступеня бакалавра

зі спеціальності 105 Прикладна фізика та наноматеріали

на тему : Аналіз ЕЕГ людини

Виконала студентка 4 курсу, групи ФФ-82

Алєва Аліна Дмитрівна _____
(прізвище, ім'я, по-батькові) (підпис)

Керівник: м.н.с. Легедза Олексій Віталійович _____
(посада, науковий ступінь, вчене звання, прізвище та ініціали) (підпис)

Консультант: к.ф.-м.н., доцент кафедри ПФ Кондаков В.О. _____
(посада, науковий ступінь, вчене звання, прізвище та ініціали) (підпис)

Рецензент: _к.б.н._Пурнинь_О.Е._____ _____
(посада, науковий ступінь, вчене звання, прізвище та ініціали) (підпис)

Засвідчую, що у даній дипломній роботі немає запозичень з праць інших авторів без відповідних посилань

Студентка: Алєва А.Д. _____
(підпис)

Київ – 2022 рік

НАЦІОНАЛЬНИЙ ТЕХНІЧНИЙ УНІВЕРСИТЕТ УКРАЇНИ
«КИЇВСЬКИЙ ПОЛІТЕХНІЧНИЙ ІНСТИТУТ
імені ІГОРЯ СІКОРСЬКОГО»
ФІЗИКО-ТЕХНІЧНИЙ ІНСТИТУТ
Кафедра прикладної фізики

Рівень вищої освіти – перший (бакалаврський)
Спеціальність – 105 «Прикладна фізика»

ЗАТВЕРДЖУЮ
В.о. завідувача кафедри
_____ Геннадій МОНАСТИРСЬКИЙ
(підпис)
«___»_____2022 р.

ЗАВДАННЯ
на дипломну роботу здобувачу вищої освіти

Алєвій Аліні Дмитрівні
(прізвище, ім'я, по батькові)

1. Тема роботи Аналіз ЕЕГ людини
керівник роботи м.н.с., Легедза Олексій Віталійович,
(прізвище, ім'я, по батькові, науковий ступінь, вчене звання)

затверджені наказом по університету від « » _____ 2022 р. №

2. Термін подання здобувачем вищої освіти роботи 22 червня 2022 р.

3. Вихідні дані до роботи _____
_____
_____

4. Зміст роботи _____
_____
_____
_____
_____

5. Перелік ілюстративного матеріалу (із зазначенням плакатів, презентацій тощо)
_____
_____

6. Дата видачі завдання _____

Календарний план

№ з/п	Назва етапів виконання дипломної роботи	Термін виконання етапів дипломної роботи	Примітка
1	Отримання завдання	18.10.21 - 21.11.21	
2	Збір інформації	22.11.21 – 13.12.22	
3	Дослідження предметної області та існуючих проблем	14.12.22 – 23.01.22	
4	Проведення експерименту	24.01.22 – 25.01.22	
5	Дослідження методу та збір інформації для аналізу	26.01.22 – 23.05.22	
6	Проходження переддипломної практики	02.05.22 – 29.05.22	
7	Проведення синтезу та аналізу результатів	22.05.22 – 29.05.22	
8	Оформлення дипломної роботи та презентації	30.05.22 – 16.06.22	
9	Передзахист дипломної роботи	17.06.22	
10	Доопрацювання дипломної роботи та презентації	18.06.22 – 21.06.22	
11	Захист дипломної роботи	22.06.22	

Здобувач вищої освіти _____ Алєва Аліна
(підпис) (Власне ім'я, ПРІЗВИЩЕ)

Керівник роботи _____ Легедза Олексій
(підпис) (Власне ім'я, ПРІЗВИЩЕ)

РЕФЕРАТ

Дипломна робота має обсяг 39 сторінок, містить 14 малюнків, 11 таблиць, а також 17 посилань.

Метою роботи є аналіз та дослідження результатів ЕЕГ людини, що вважає себе здоровою.

В даній роботі було проведено експеримент на електроенцефалографі за результатами ЕЕГ якого було досліджено і проведено аналіз ЕЕГ людини. Було обрано систему позиціонування електродів 10-20% та проведено аналіз результатів експерименту з заплющеними і розплющеними очима, під час фото стимуляції та гіпервентиляції. Результатом досліджень були рекомендації що до звернень до ЕЕГ.

Ключові слова: електроенцефалографія, ритм, амплітуда, аналіз, біопотенціали мозку, рутинна ЕЕГ.

ABSTRACT

The thesis includes: 39 pages, contains 14 figures, 11 tables and 17 references.

The purpose of the work is to analyze and study the results of the EEG of a person who considers himself healthy.

In this work, an experiment was carried out on an electroencephalograph, according to the results of the EEG of which the human EEG was studied and analyzed. A 10-20% electrode arrangement system was chosen and the results of the experiment with closed and open eyes, with photostimulation and hyperventilation were analyzed. The study resulted in recommendations for EEG referrals.

Key words: electroencephalography, rhythm, amplitude, analysis, brain biopotentials, routine EEG.

ЗМІСТ

РЕФЕРАТ 4
ABSTRACT 5
ЗМІСТ 6
ПЕРЕЛІК УМОВНИХ ПОЗНАЧЕНЬ, СИМВОЛІВ, ОДИНИЦЬ, СКОРОЧЕНЬ І ТЕРМІНІВ 7
ВСТУП 8
1 ВКЛАД ЕЕГ У СУЧАСНУ НАУКУ 10
1.1 Вклад ЕЕГ у сучасну науку 10
1.2 Розвиток ЕЕГ 11
1.3 Електроенцефалограф 13
Висновки до розділу 1 15
2 МЕТОДИКА РЕЄСТРАЦІЇ ЕЛЕКТРОКНЦЕФАЛОГРАМИ 17
2.1 Проведення експерименту 17
2.2 Запис ЕЕГ 20
Висновки до розділу 2 26
3 АНАЛІЗ ЕЛЕКТРОЕНЦЕФАЛОГРАМИ 28
3.1 Видалення артефактів 28
3.2 Аналіз запису ЕЕГ 30
Висновки до розділу 3 34
ВИСНОВКИ 36
ПЕРЕЛІК ДЖЕРЕЛ ПОСИЛАННЯ 38

ПЕРЕЛІК УМОВНИХ ПОЗНАЧЕНЬ, СИМВОЛІВ, ОДИНИЦЬ, СКОРОЧЕНЬ І ТЕРМІНІВ

ЕЕГ – електроенцефалограма

ЦНС – центральна нервова система

АЦП – аналоговий цифровий перетворювач

ЕКГ – електрокортикограма

ЕМГ – електроміографія

КЕЕГ – комп’ютерна електроенцефалографія

ВСТУП

Ще кілька десятиліть тому лише клініцисти та досвідчені нейронауковці могли налаштовувати та аналізувати записи в суворо контрольованих лабораторних умовах з електродними кришками, що містять 64 або більше каналів. Ці електроди високої щільності, рівномірно розміщені по шкірі голови людини, були використані, щоб допомогти дослідникам виявити основні нейронні механізми, задіяні в діях, пізнанні або емоційній обробці, які були абсолютно невідомі.

Останні досягнення в області комп’ютерного обладнання та процесорних технологій дозволили дослідникам з усього світу значно розширити існуючі знання про складність людського мозку та отримати глибше уявлення про процеси та структури мозку. Тож електроенцефалографія у 21-му сторіччі абсолютно доступна та безболісна процедура, звернутися до якої може кожна люди. Достатньо всього лише записатися на прийому до найблищої поліклініки.

Електроенцефалографія набуває все більшого значення в діагностиці та лікуванні психічних та нейродегенеративних захворювань та аномалій головного мозку. Роль ЕЕГ у тому, щоб допомогти лікарям встановити точний діагноз. У неврології основне діагностичне застосування ЕЕГ пов'язане з епілепсією, оскільки епілептична активність може створювати очевидні відхилення при стандартному дослідженні ЕЕГ.

Актуальність ЕЕГ полягає у виявленні осередків підвищеної судомної готовності кори головного мозку, що притаманно: епілепсії; пухлин; станів після перенесеного інсульту; розладів сну та інших захворювань.

За статистикою є декілька піків виникнення епілепсії: один дає про себе знати у ранні дитячі роки, другий у віці 45+ років. Не рідкісні випадки коли людина просто не знає про наявність набутої епілепсії у дорослому віці аж до поки з нею не трапляється перший приступ. Але навіть не люди з епілепсією були об'єктом мого дослідження у цій роботі.

Об'єктом дослідження були саме ті люди, хто вважає себе абсолютно здоровим, не має проблем зі сном, відсутні будь-які психічні відхилення і травми мозку на момент дослідження.

У цій роботі я даю коротке обгрунтування значення ЕЕГ у діагностиці захворювань головного мозку людини, яка вважає себе здоровою, відповідаю на питання чи треба людині яка вважає себе здоровою обстеження ЕЕГ, що воно може виявити та чи будуть співпадати результати з очікуванням. Наводжу ключові концепції класифікації сигналів ЕЕГ та стислий опис систем проведення рутинної ЕЕГ.

1 ВКЛАД ЕЕГ У СУЧАСНУ НАУКУ

1.1 Вклад ЕЕГ у сучасну науку

Після більш ніж 85 років розробки та використання у клінічній практиці, електроенцефалограма (ЕЕГ) залишається надійним, недорогим та корисним діагностичним інструментом для дослідження електрофізіологічної активності головного мозку. Поява цифрових технологій призвела до більшої складності та багатьох програмних додатків, що дозволяють розширити корисність ЕЕГ за межами лабораторії. Незважаючи на відкриття нових форм хвилі, основні нейрофізіологічні принципи залишаються важливими для клінічної допомоги пацієнтам.

Паттерни інтеректальної ЕЕГ дозволяють уточнити диференціальну діагностику пароксизмальних неврологічних подій, класифікувати типи нападів та епілептичні синдроми, а також характеризувати та кількісно оцінювати напади при отриманні записів ЕЕГ. ЕЕГ також може продемонструвати церебральну дисфункцію, коли структурна візуалізація, на перший погляд, виглядає нормально, щоб виявити фокальні або латеральні аномалії у пацієнтів з енцефалопатією. ЕЕГ високої густини з візуалізацією електричного джерела покращила локалізацію у кандидатів на операцію з приводу епілепсії.

Кількісна ЕЕГ та широкосмугова ЕЕГ розширюють наше розуміння функціональних процесів самого мозку. ЕЕГ є корисним методом аналізу біопотенціалів мозку не лише для людей з епілепсією. ЕЕГ широко використовується для діагностики та моніторингу пацієнтів з неврологічними розладами, що жаліються на безпричинний головний біль, швидку стомлюваність а також поганий сон і роздратованість, адже це може бути наслідками відхилень у нервовій системі та поганим кровообігом мозку.

Незважаючи на величезний прогрес у методах структурної та функціональної нейровізуалізації та покращений просторовий та тимчасовий дозвіл нейродіагностичних досліджень, ЕЕГ залишається важливим інструментом для оцінки електричних сигналів мозку та неврологічної функції. [1]

Дослідження ЕЕГ проводяться або у вигляді рутинного (короткострокового) стаціонарного запису, або у вигляді довгострокових досліджень. [2]

Тривала ЕЕГ з відео (відео-ЕЕГ) відіграє важливу роль в оцінці пацієнтів, у яких виникають труднощі з діагностикою або лікуванням після клінічного обстеження та звичайної ЕЕГ. [3] Зазвичай це проводиться у стаціонарі у відділенні моніторингу епілепсії або у вигляді безперервного моніторингу ЕЕГ у лікарні чи відділеннях спеціального догляду; КЕЕГ може допомогти виявити безсудомні напади, ішемію головного мозку та інші порушення у міру їх виникнення, а також може надати можливість для змін у тактиці лікування, таких як корекція протисудомних препаратів або втручання для усунення фокальної ішемії. [4]. Так само демонстрація неепілептиформних аномалій ЕЕГ у пацієнтів із зміненим рівнем свідомості може бути корисною при прийнятті клінічного рішення.

Крім того, ЕЕГ надає цінну інформацію при обстеженні пацієнтів з ознаками гострих та хронічних неврологічних станів, включаючи деменцію, токсико-метаболічну енцефалопатію, ступор та кому, а також для визначення смерті головного мозку. [5]

1.2 Розвиток ЕЕГ

Перша ЕЕГ людини була отримана в 1929 Гансом Бергером (1873-1941). [6] З того часу численні знакові відкриття та розробки визначили застосування ЕЕГ у клінічному веденні пацієнтів (таблиця 1).

Таблиця 1. Наукові вклади у розвиток ЕЕГ

Рік	Вклад у розвиток ЕЕГ
1875	Перше відстеження ЕЕГ у тварин Річардом Кантоном
1903	Струнний гальванометр, винайдений Віллемом Ейнтховеном
1924	Перший запис ЕЕГ людини, зроблений Гансом Бергером
1934	Перше системне застосування ЕЕГ при епілепсії Фредеріком Гіббсом
1958	Введення системи 10-20% Гербертом Джаспером
1979	Впровадження картування електричної активності мозку
1980	Оцифровка запису ЕЕГ та віддалений доступ
1980-ті	Кількісний аналіз ЕЕГ
1990-ті	ЕЕГ із щільним масивом та вихідна візуалізація

Бергер вперше описав альфа-ритм та його зв'язок із закриттям очей. У 1930-х роках Гіббс, Леннокс і Джаспер визначили міжприступні

патерни, що повідомляють про генералізовану спайко-хвильову активність і фокальні епілептиформні розряди, як про маркери епілепсії/ [7]

До 1940-х років ЕЕГ розглядалася як справжнє вікно розуму з важливими додатками в нейрохірургії, неврології та когнітивної науки. Приблизно одночасно інвазивні методи, такі як використання спеціальних імплантованих або глибинних електродів, сповістили про дослідження глибоких внутрішньомозкових областей.

У 1980-х роках ЕЕГ була оцифрована та записана, що дозволило проводити амбулаторні процедури. До 1990-х років були представлені комерційні цифрові ЕЕГ-системи першого покоління. [8] На рубежі століть комп'ютерні мережі дозволили віддалено інтерпретувати ЕЕГ із одночасним відеозаписом. Це стимулювало пролонговану ЕЕГ та започаткувало зростання безперервного моніторингу. [9]

За останні кілька десятиліть складні алгоритми, що використовуються для кількісного аналізу ЕЕГ спростили ручний аналіз та підвищили діагностичну цінність ЕЕГ. [10]

1.3 Електроенцефалограф

У традиційній ЕЕГ зі скальпу, запис досягається шляхом розміщення електродів на шкірі голови, за допомогою провідного гелю або пасти після підготовки шкіри голови шляхом легкої абразії зменшення імпедансу, що створюється шкірою. У багатьох системах зазвичай використовуються електроди, прикріплені до окремого дроту, у той час як в інших системах використовуються ковпачки або сітки, в які вбудовані електроди (особливо, коли потрібні масиви електродів з високою щільністю). [11] Традиційні дискові електроди із срібла та хлориду срібла діаметром 4–10 мм підходять для більшості рутинних

записів. Клейка стрічка використовується для прикріплення поверхневих електродів до шкіри голови. Тепер доступні пластикові електроди з тефлоновим покриттям, сумісні із МРТ. Штир електродів вставляється в гніздо, яке перетворює аналоговий сигнал ЕЕГ в цифровий код. Екранований вхідний кабель з декількома входами з'єднує електрод у роз'ємній коробці із селектором електродів апарату ЕЕГ, який обирає біполярний або монополярний монтаж.

Первинна схема роз'єму ЕЕГ часто має вбудований аналого-цифровий (АЦП) перетворювач. Аналого-цифровий перетворювач взаємодіє з комп'ютерною системою апарату ЕЕГ, тому кожен зразок може бути збережений. Підсилювачі ЕЕГ потім підсилюють низькоамплітудні сигнали ЕЕГ з мозку, які відображаються візуально.

Диференціальний підсилювач обробляє сигнали від двох різних джерел, посилюючи сигнал, щоб його можна було записати. Підсилювачі також містять елементи керування чутливістю, частотні фільтри (високочастотні та низькочастотні) та налаштування базової лінії для кожного каналу. Канали запису забезпечені регульованими фільтрами верхніх і нижніх частот, за допомогою яких частотна характеристика може бути обмежена полосою пропускання яка нас цікавить.

Джерело живлення перетворює змінний струм, отриманий від джерела живлення та постійний струм нижчої напруги, зазвичай, в діапазоні 1-24 В. [12] Шнур живлення повинен підтримувати непошкоджене заземлення корпусу та мати низьку ємність на випадок збою з'єднання. Сьогодні апарати ЕЕГ мають кілька каналів, ізольовані основи, сховище великої ємності та програми, розроблені для покращення локалізації джерела. Схема системи ЕЕГ представлена на малюнку 1.

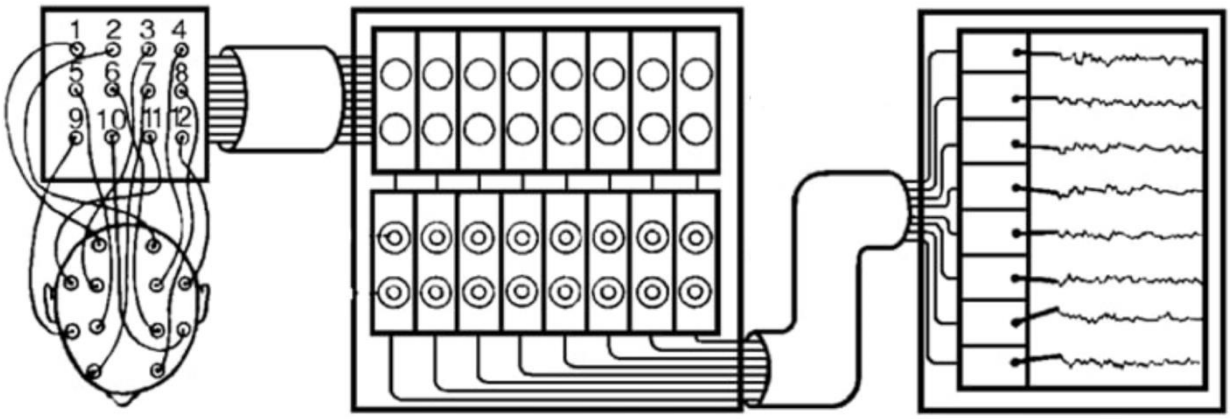

Малюнок 1. Схема системи ЕЕГ (електроди, комутатор відведення, підсилювання біопотенціалів, фільтри, система калібрування, механізм реєстрації)

Висновки до розділу 1

Електроенцефалограма - надійний, недорогий та корисним діагностичний інструмент яким досліджується електрофізіологічна активність головного мозку. З появою цифрових технологій з’являється багато корисних додатків, що дозволяють розширити корисність ЕЕГ за межами лабораторії.

ЕЕГ є методом аналізу біопотенціалів мозку не лише для людей з епілепсією. ЕЕГ широко використовується для діагностики та моніторингу пацієнтів з неврологічними розладами, що жаліються на безпричинний головний біль, швидку стомлюваність а також поганий сон і роздратованість, адже це може бути наслідками відхилень у нервовій системі та поганим кровообігом мозку.

Дослідження ЕЕГ проводяться або у вигляді рутинного (короткострокового) стаціонарного запису, або у вигляді довгострокових досліджень. Тривала ЕЕГ з відео (відео-ЕЕГ) відіграє

важливу роль в оцінці пацієнтів, у яких виникають труднощі з діагностикою або лікуванням після клінічного обстеження та звичайної ЕЕГ.

Крім того, ЕЕГ надає цінну інформацію при обстеженні пацієнтів з ознаками гострих та хронічних неврологічних станів, включаючи деменцію, токсико-метаболічну енцефалопатію, ступор та кому, а також для визначення смерті головного мозку.

Перша ЕЕГ людини була отримана в 1929 Гансом Бергером (1873-1941). З того часу численні знакові відкриття та розробки визначили застосування ЕЕГ у клінічному веденні пацієнтів (таблиця 1).

Схема системи ЕЕГ складається з таких основних елементів: електроди, комутатор відведення, підсилювання біопотенціалів, фільтри, система калібрування, механізм реєстрації (малюнок 1).

2 МЕТОДИКА РЕЄСТРАЦІЇ ЕЛЕКТРОКНЦЕФАЛОГРАМИ

2.1 Проведення експерименту

Можливість проведення експерименту з використанням ЕЕГ мені надали в Національному університеті фізичного виховання і спорту України. Імпульсну активність кори головного мозку довелося реєструвати за допомогою мобільної ЕЕГ системи SMARTING (mBrainTrain, Сербія) (малюнок 2).

Малюнок 2. Зліва – електродна шапочка з мобільної ЕЕГ системи SMARTING, від компанії mBrainTrain, справа – пристрій ЕЕГ на нашому пацієнті.

Перед початком ми провели допит пацієнта, вивчили його супутню медичну документацію, щоб виявити наявність або відсутність у нього протипоказання для проведення даного типу обстежень. У нашого пацієнта протипоказання відсутні і ми можемо проводити це обстеження. Пацієнт у віці 20 років, стан здоров’я оцінює як

«нормальний», без хронічних захворювань і за відсутності прийому лікарських препаратів.

Для того щоб провести рутинне електроенцефалографічне обстеження можна використовувати різні типи електродів, наприклад місткові електроди, підготовлені попередньо замочені у фізіологічному розчині або корпусні чашечкові електроди або спеціалізовані багатоканальні електродні системи. Ми ж використовуватимемо електродну шапочку.

Перед тим як проводити дослідження слід переконатися, що нейрофізіологічна лабораторія відповідає бажаним умовам. Має бути досить приглушене світло на час проведення дослідження. Вона повинна мати гарне заземлення для того, щоб були мінімізовані всі електромагнітні наводки та перешкоди. Також лабораторія має бути досить звукоізольованою.

Для того, щоб отримати повноцінну картину біоелектричної активності різних регіонів мозку, нам потрібно досить ретельно провести позиціонування електродів. Електроди повинні встановлюватись на певній відстані один від одного. Ліві та праві симетричні щодо согітальної лінії. Як правило, у практичній медицині використовують так звану систему позиціонування електродів 10-20% (малюнок 3). Для того щоб встановити електроди, попередньо нам потрібно виміряти кілька відстаней на голові пацієнта. Перше це відстань від перенісся до потиличного бугра. У нас воно дорівнює 36см. Далі через середину цієї відстані перпендикулярної площини ми вимірюємо відстань між зовнішнім та слуховим проходами дорівнює 38см. Перетин цих відстаней це точка вертоксу точка Cz. І третя відстань яку нам потрібно виміряти - це довжина кола голови. Дорівнює 60см. І далі за такою системою, як показано на малюнку 2, встановлюються всі інші електроди. Ми користуємося електродною

шапочкою, електроди на якій вже чітко розташовані і нам достатньо лише перевірити основні положення про які ми говорили вище.

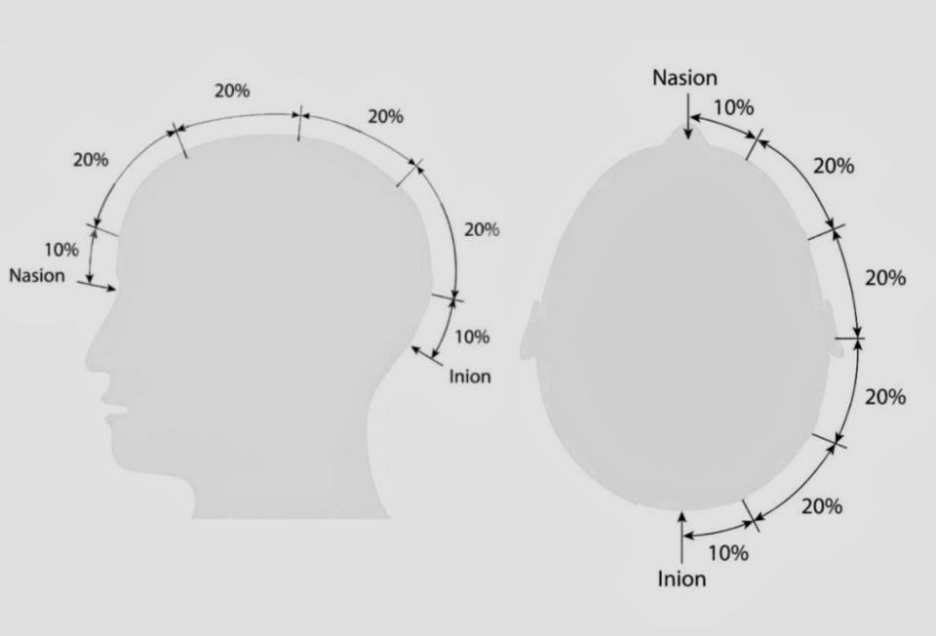

Малюнок 3. Система позиціонування електродів 10-20%

Користуючись програмою для запису ЕЕГ обстеження NeuroCom обрали монополярну реєстрацію за стандартними відведеннями: симетричних передньо-лобових (Fp1, Fp2), лобових (F3, F4, Fz, F7, F8), центральних (C3, C4, Cz), тім'яних (P3, P4, Pz), потиличних (O1, O2) і скроневих (T3, T4, T5, T6). За референтний був вушний електрод (A1, A2) (малюнок 4). Запис ЕЕГ проводився в частотному діапазоні з фільтром верхніх частот – 0,5 Гц та фільтром нижніх частот 70,0 Гц, з частотою дискретизації 500 Гц.

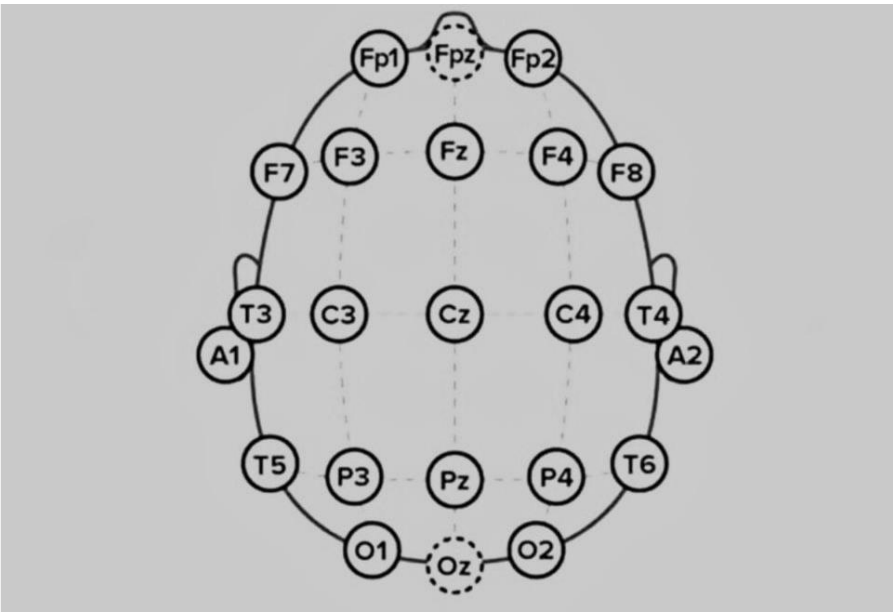

Малюнок 4. Стандартне розташування електродів ЕЕГ.

Важливою вимогою для проведення ЕЕГ була довжина волосся на голові дослідженої людини. Це пов’язано із неновизною мобільної системи ЕЕГ і через це недостатньою чутливістю. Тож можливі неточності і прогалини в запису ЕЕГ можна списати саме на цей фактор.

2.2 Запис ЕЕГ

Для початку необхідно записати калібровочний сигнал аби не виникло сумнівів у справності електроенцефалографа. За допомогою функції моніторингу сигналу перевіряємо якість вже реєстрованого з пацієнту сигналу. Пацієнт знаходиться в розслабленому стані з закритими очима і стримуючись від різких рухів. Рекомендований час фонового запису впродовж мінімум 20 хвилин без артефактного сигналу. Ніж довше ми пишемо спонтанну біоелектричну активність тим більше в нас шанс зареєструвати якісь патологічні зміни якщо вони носять спонтанний характер.

Після запису фонової проби (малюнок 5) впродовж 20 хвилин можна переходити до запису інших функціональних проб, таких як:

- Відкривання очей

- Закривання очей
- Фотостимуляція
- гіпервентиляція

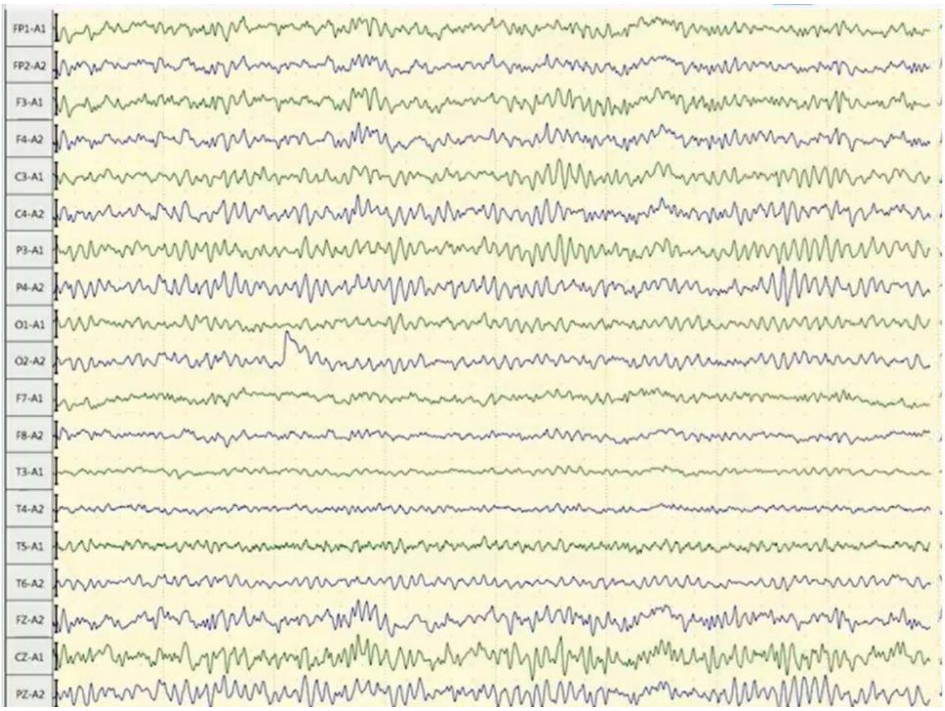

Малюнок 5. Фоновий запис ЕЕГ людини.

Проба з відкриванням-закриванням очей. Для цього пацієнту необхідно відкрити очі і далі не моргати. Достатньо 15-20 секунд безартефактного запису, без виражених «миготливих» артефактів. Проба із закриванням очей дає нам можливість оцінити реактивність основних ритмів. При відкриванні очей в нас має спостережуватися реакція десинхронізації , амплітуда основного ритму має знизитися, а частота зрости (малюнок 6). При закриванні очей основний ритм в даному обстежуванні це широко представлений альфа-ритм має востанавлюватися по ампулітудно-частотним характеристикам до значень які були зафіксовані до відкривання очей в фоновому записі.

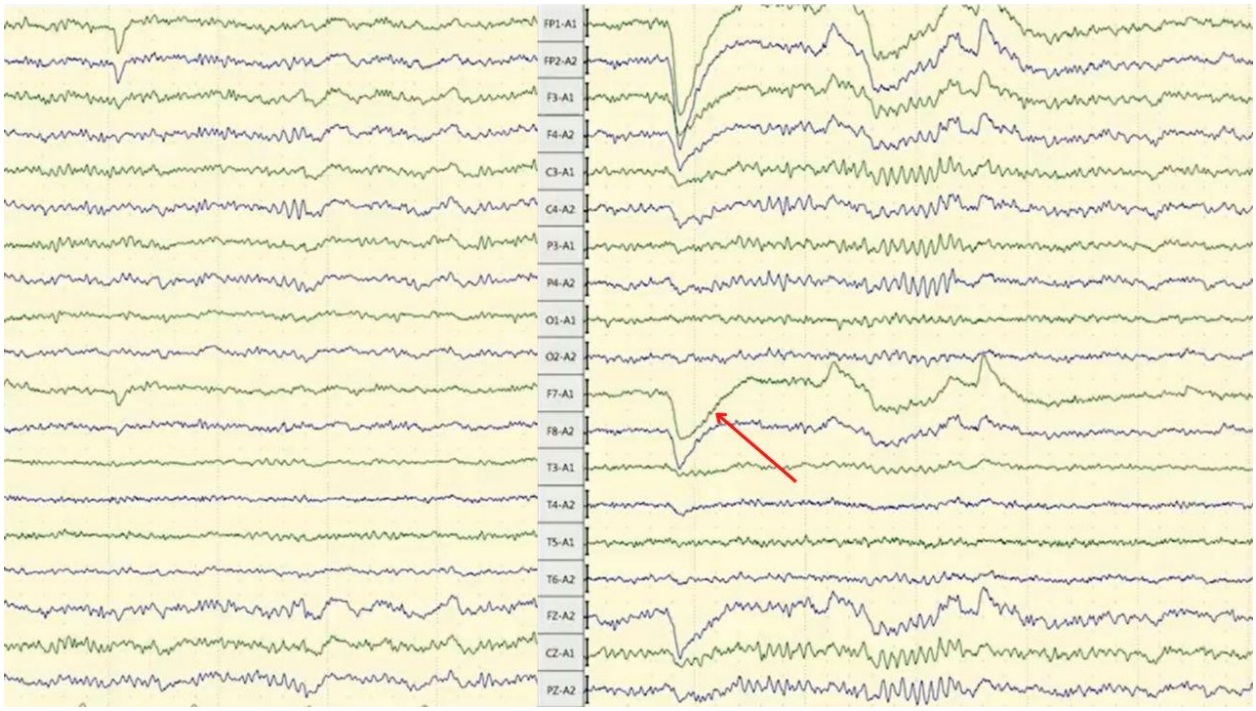

Малюнок 6. Зліва – запис ЕЕГ людини з відкритими очима, справа – запис ЕЕГ людини з закритими очима, стрілочкою позначено перехід положення очей із відкритих в закриті.

Тільки після встановлення ритму можна переходити до фотостимуляції як при відкритих так і при закритих очах пацієнта, аби мати можливість виявити біологічну активність, яка може виникнути безпосередньо в момент переходу від відкритих до закритих очей і навпаки. Фотостимуляція нам необхідна для того, щоб оцінити реакцію засвоєння ритму. Як правило, в нормі ритм засвоюється на частотах близьких до основного фізіологічного ритму. За допомогою візуальної оцінки, в даного пацієнта засвоєння було б за частот 9-10 Гц. Також фотостимуляція необхідна для оцінки виникнення фотопароксизмальних реакцій, якщо вони є.

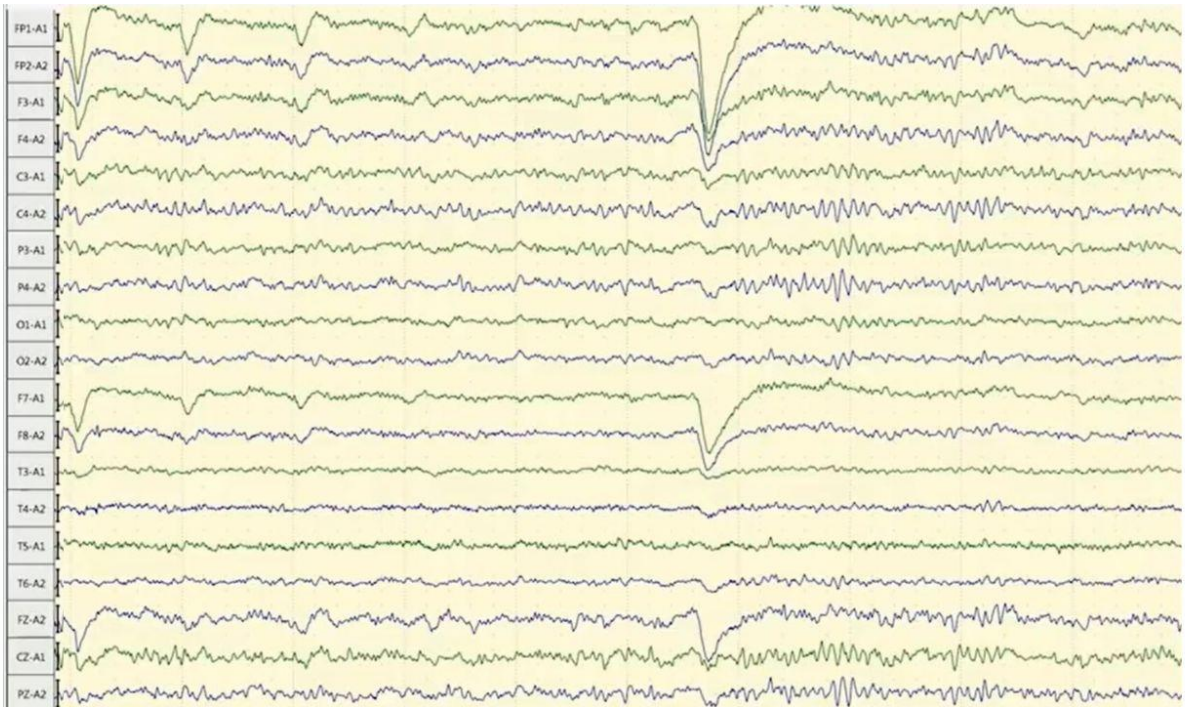

Малюнок 7. Запис ЕЕГ під час фотостимуляції очей і відкритому та закритому стані за частоти 1Гц.

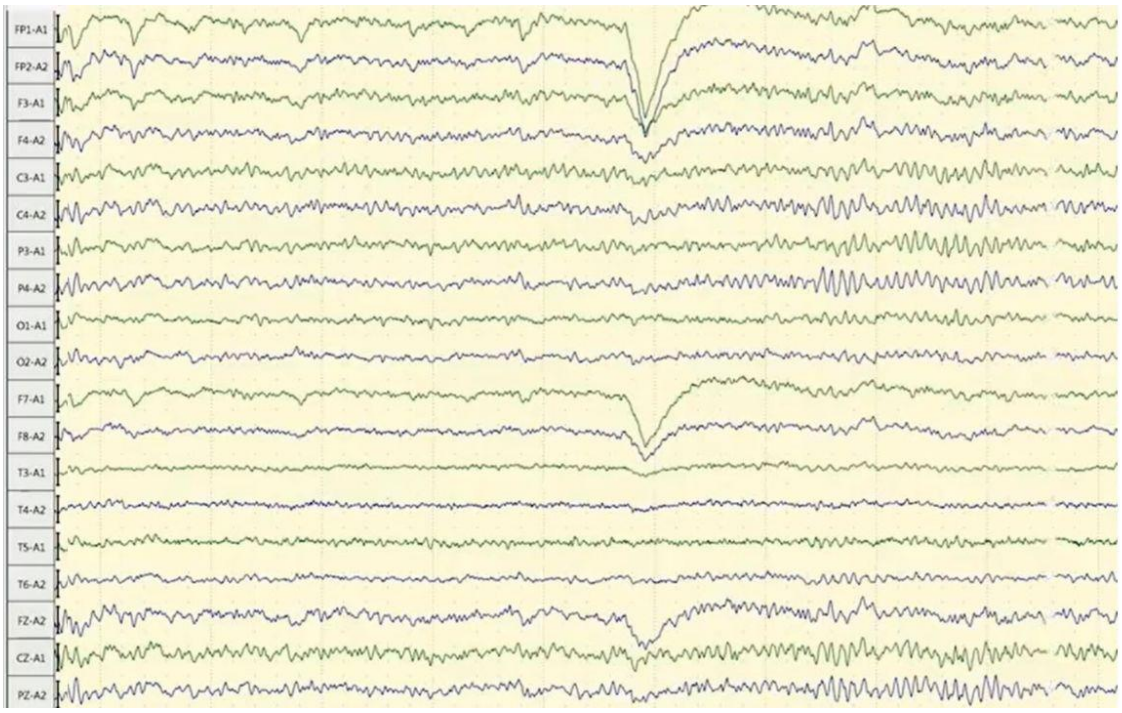

Малюнок 8. Запис ЕЕГ під час фотостимуляції очей і відкритому та закритому стані за частоти 2Гц.

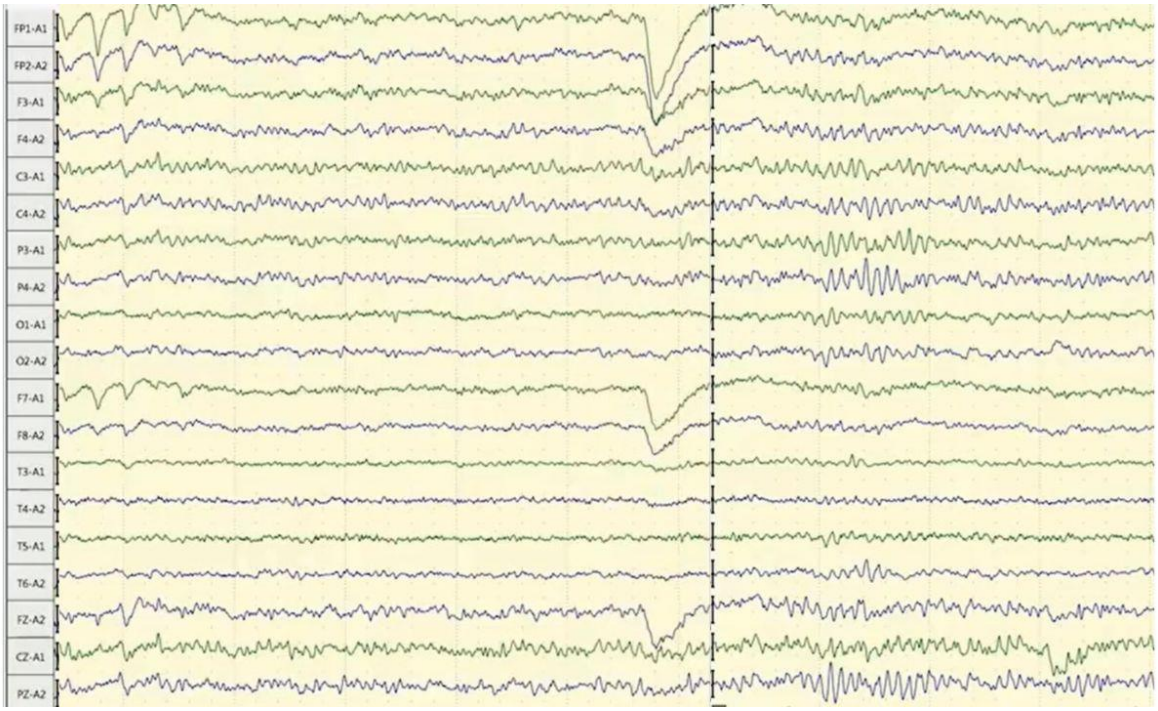

Малюнок 9. Запис ЕЕГ під час фотостимуляції очей і відкритому та закритому стані за частоти 4Гц.

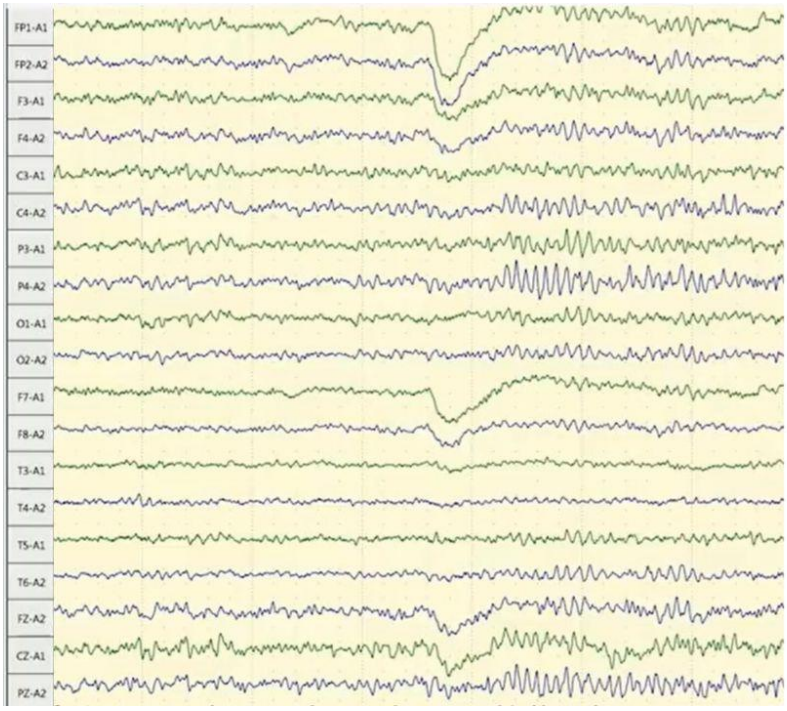

Малюнок 10. Запис ЕЕГ під час фотостимуляції очей і відкритому та закритому стані за частоти 6Гц.

Далі переходимо до проби гіпервентиляції. Пацієнт починає дихати із закритими очима, робить глибокі вдихи та видихи. В нормі в

молодих пацієнтів часто спостерігається порідшання основних ритмів аж до зміщення в θ-діапазон, особливо в передніх відведеннях, що є нормальною реакцією. Зазвичай гіпервентиляція проводиться впродовж 3-х хвилин, якщо це не пригнічує фізичний стан пацієнта. Проводимо додатковий запис після гіпервентиляції ще як мінімум впродовж 2-х хвилин, так як ряд патологічних активностей може виникати саме в період відновлення після гіпервентиляції.

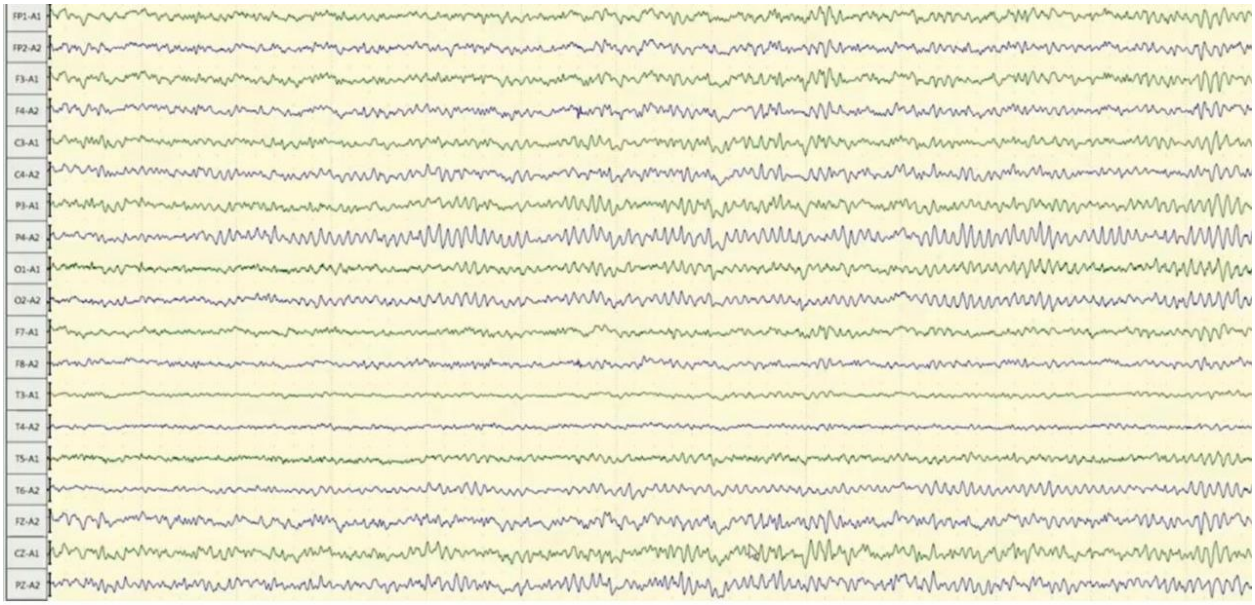

Малюнок 11. Запис ЕЕГ під час гіпервентиляції.

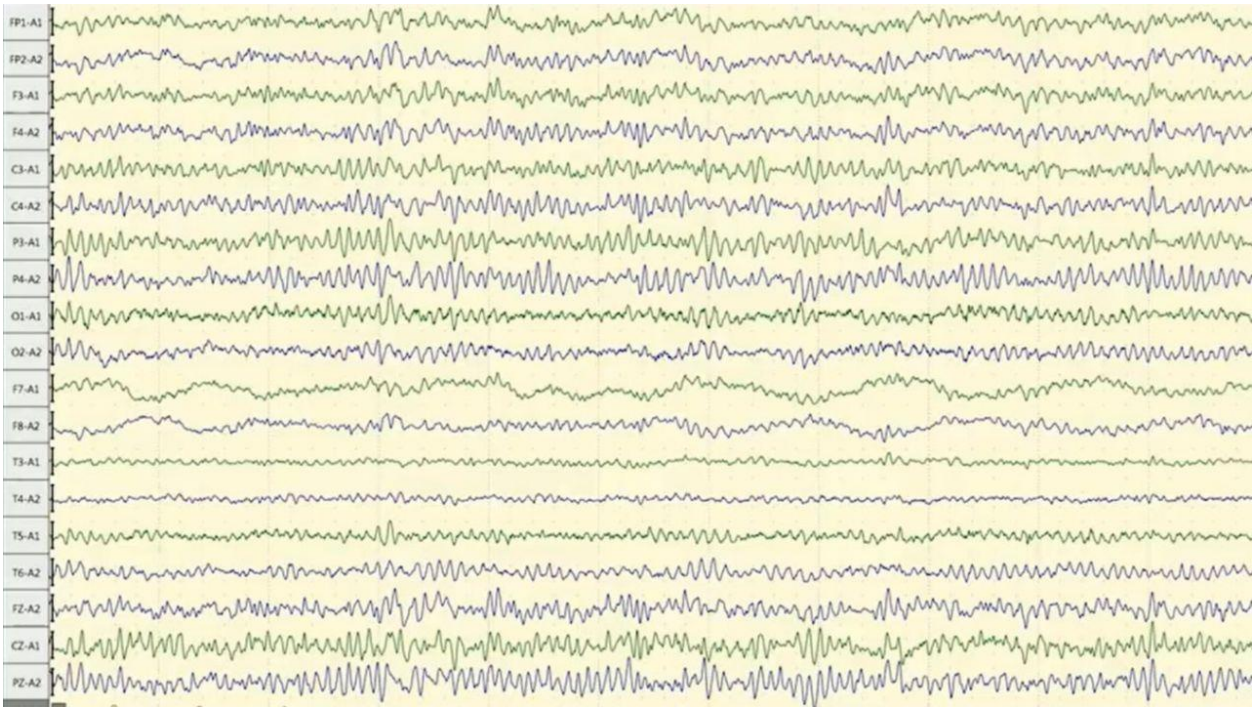

Малюнок 12. Запис ЕЕГ за нормалізації ритмів після гіпервентиляції.

Додатково також можна провести проби із фоностимуляцією (в навушниках) або когнітивні проби(з вирішенням яких-небуть когнітивних задач пацієнтом) в залежності від того яке саме обстеження нам необхідно.

Згідно стандартам, запис електроенцефалографічного обстеження відбувалася протягом 25-30 хвилин, з яких: 15 хвилин проба фонового запису, по 15-20 секунд проба відкривання, та закривання очей, фото стимуляція впродовж 4-х хвилин, 2 хвилини відпочинку, 3 хвилини гіпервентиляції і 2 хвилини запис після гіпервентиляції. Таким чином відбувається електроенцефалографічне обстеження.

Висновки до розділу 2

Можливість проведення експерименту з використанням ЕЕГ мені надали в Національному університеті фізичного виховання і спорту України. Імпульсну активність кори головного мозку довелося реєструвати за допомогою мобільної ЕЕГ системи SMARTING (mBrainTrain, Сербія) (малюнок 2). Користувалися програмою для запису ЕЕГ обстеження NeuroCom.

Перед початком ми провели допит пацієнта, вивчили його супутню медичну документацію, щоб виявити наявність або відсутність у нього протипоказання для проведення даного типу обстежень. Пацієнт у віці 20 років, стан здоров’я оцінює як «нормальний», без хронічних захворювань і за відсутності прийому лікарських препаратів.

Для того щоб провести рутинне електроенцефалографічне обстеження можна використовувати різні типи електродів. Ми ж

використовували електродну шапочку. Також користувалися системою позиціонування електродів 10-20%.

Дослід проводиться в кімнаті із звукоізоляцією, приглушеним світлом, пацієнт розслаблений, без різких рухів із заплющеними очима. Дослідження проводилося в чотири етапи: фоновий запис, впродовж 15 хвилин; відкриття й закриття очей; фотостимуляція, коли перед пацієнтом встановлюється прибор з миготливими спалахами світла за різних частот; гіпервентиляція, коли пацієнт впродовж 2х хвилин робить глибокі вдохи та видихи. Все обстеження тривало 30 хвилин.

3 АНАЛІЗ ЕЛЕКТРОЕНЦЕФАЛОГРАМИ

3.1 Видалення артефактів

Артефакти в ЕЕГ бувають різних типів і виникають з фізіологічних і нефізіологічних збудників (таблиця 2). Вони часто забруднюють записи як у часовій, так і в спектральній областях у широкому діапазоні частот. Внутрішні збудники включають фізіологічну активність, таку як ЕКГ, ЕМГ, м’язові артефакти та рух очей. Зовнішні збудники включають вплив навколишнього середовища, записуюче обладнання, тріск електрода та рух кабелю. Артефакти можуть бути регулярними або періодичними (наприклад пульс); інші можуть бути дуже нерегулярними. Артефакти можуть перешкоджати розрізняти нормальні ритми та патологічні моделі. Програмне забезпечення для зменшення артефактів для відокремлення справжніх електроцеребральних компонентів у фоновій активності ЕЕГ від артефакту є технологією що тільки-но розвивається. Тому видалення артефактів із запису ЕЕГ людини це процес ручної роботи.

Таблиця 2. Фізіологічні та нефізіологічні види артефактів.

Фізіологічні артефакти	Нефізіологічні артефакти
Рух	Зовнішнє втручання
Кліпання очима	Електричні перешкоди
Тремор, ривки тощо	Навколишній електричний шум 60Гц
Швидкий/повільний рух очей	Нейромодулятори
Тремтіння очей	Кардіостимулятори
Артерії (артефакт пульсу)	Обладнання реанімації (наприклад

	капельниці, апарати ШВЛ)
Рух язиком	Статична електрична активність, наприклад від одягу)
Серце (артефакт ЕКГ)	Магнітні перешкоди
Потовиділення	Звукові перешкоди (наприклад артефакт телефонного дзвінка)
Жування	Несправність системи запису
М’язи	Зміщення електрода
Біоелектричні потенціали	Погане заземлення
Поверхнева електроміографія	Свинцеві дроти

Перед початком фіксації результатів ми просили пацієнта зробити ряд дій аби одразу виявити різновид і характер артефактів які можуть нам зустрічатися (малюнок 13).

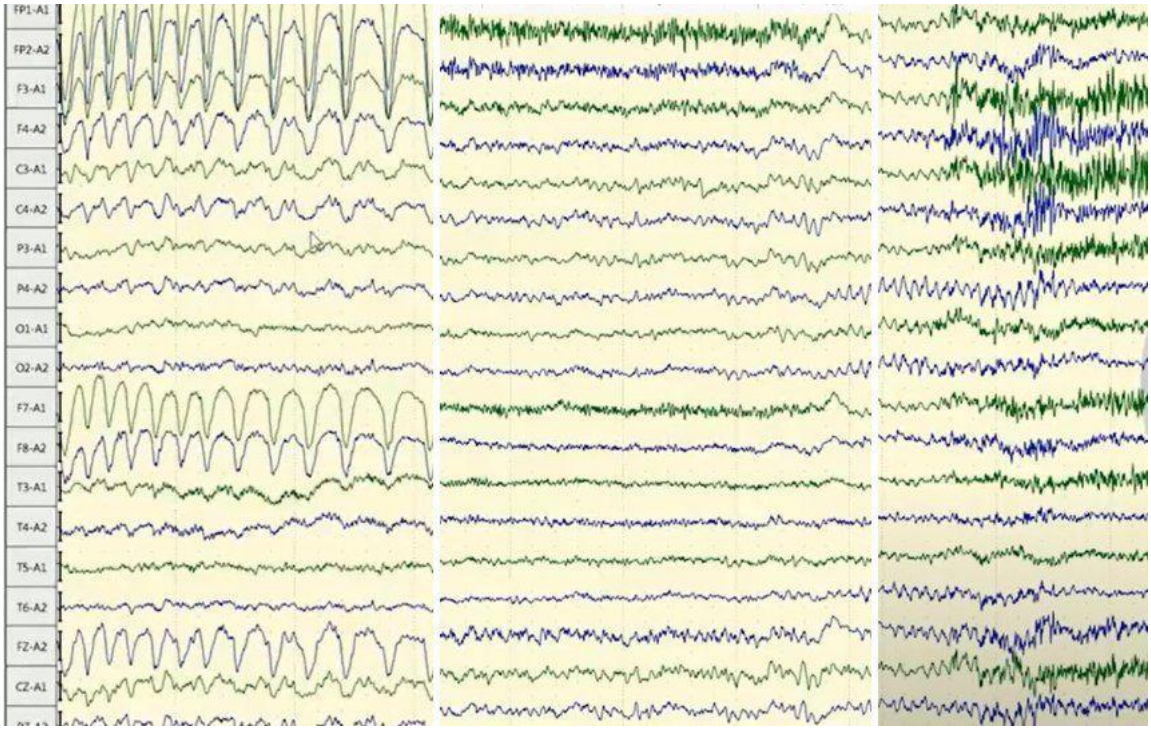

Малюнок 13. Приклад артефактів які з’являлися під час запису ЕЕГ людини. Зліва – артефакт моргання, посередині – артефакт нахмурювання лоба, справа – артефакт ковтання.

Додатково також використовувався ЕКГ канал як додаткова допомога в пошуку артефактів і дає зрозуміти чи зумовлен артефакт накладанням ЕКГ зубця на ЕЕГ сигнал. В деяких пацієнтів це виражено достатньо яскраво, особливо в низько розташованих відведеннях, скроневих, потиличних відведеннях часто накладається зубець ЕКГ на ЕЕГ сигнал стимулюючи таким чином гостро хвильову активність. Саме тому рекомендують канал ЕКГ записувати паралельно з ЕЕГ сигналом.

3.2 Аналіз запису ЕЕГ

Одним з методів аналізу даних ЕЕГ, що найбільш широко використовуються, є розкладання сигналу на функціонально різні частотні діапазони. З розвитком ЕЕГ було виділено 5 основних фізіологічних частотних діапазонів такі як дельта (0,5–4 Гц), тета (4–8 Гц), альфа (8–12 Гц), бета (12– 30 Гц) та гама (30–100 Гц) (малюнок 14).

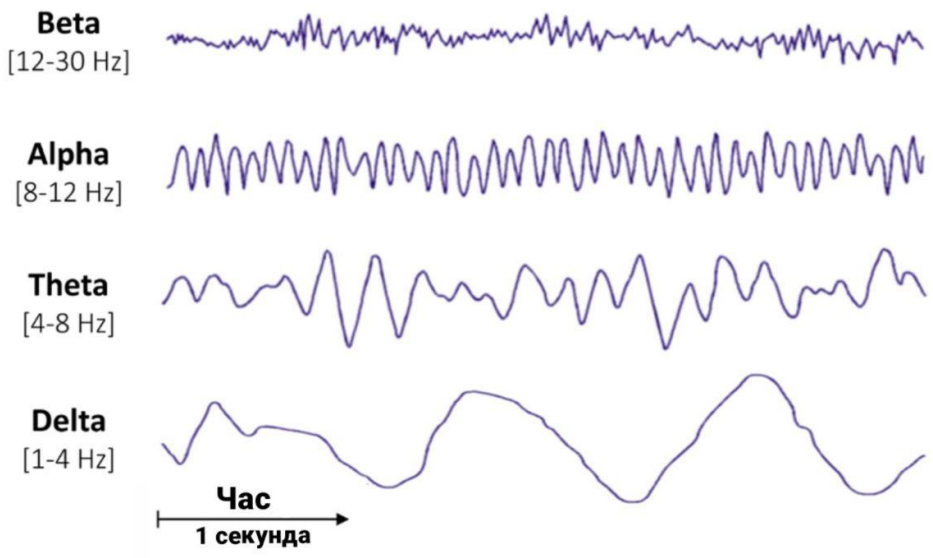

Малюнок 14. Частотні діапазони ЕЕГ.

Користуючись вбудованими функціями аналізу ЕЕГ отримаємо такі результати практичної оцінки запису ЕЕГ людини.

Фоновий запис

Таблиця 3. Результати α-ритму під час фонового запису.

	α-ритм
Частота	8-14 Гц
Домінуюча частота	10,2 Гц
Максимальна амплітуда в лівій півкулі	99 мкВ
Середня амплітуда в лівій півкулі	20 мкВ
Максимальна амплітуда в правій півкулі	91 мкВ
Середня амплітуда в правій півкулі	23 мкВ
Представленість	89,4%
Переважає	P4-A2
Індекс за спектром	52,4%

Переважно реєструється в потиличних областях мозку. Асиметрія півкуль альфа-ритму відсутня.

Таблиця 4. Результати високочастотного (ВЧ) та низькочастотного (НЧ) β -ритму під час фонового запису.

	β-ритм ВЧ	**β-ритм НЧ**
Частота	20-35 Гц	14-20 Гц
Максимальна амплітуда	35 мкВ	39 мкВ
Середня амплітуда	7 мкВ	8 мкВ
Індекс за спектром (ліва півкуля)	5,1%	7,2%
Індекс за спектром (права півкуля)	4,3%	6,8%

Переважає	CZ-A1	C2-A1, PZ-A2

Таблиця 5. Результати δ-ритму під час фонового запису.

	δ-ритм
Частота	1-4 Гц
Домінуюча частота	0,8 Гц
Максимальна амплітуда	55 мкВ
Середня амплітуда	8 мкВ
Переважає	F7-A1

Таблиця 6. Результати θ-ритму під час фонового запису

	θ-ритм
Частота	4-8 Гц
Домінуюча частота	6,5 Гц
Максимальна амплітуда	51 мкВ
Середня амплітуда	10 мкВ
Переважає	FZ-A2, CZ-A1

Фотостимуляція

Таблиця 7. Відповідність ритм стимуляції частот (1, 2, 4, 6, 8 Гц) до частин мозку де цей ритм максимально засвоюється.

Частота	**Засвоюється**
1 Гц	FP1-A1
2 Гц	FP1-A1
4 Гц	FP2-A2
6 Гц	C2-A1

8 Гц	P4-A2

Гіпервентиляція

Таблиця 8. Результати α-ритму під час гіпервентиляції.

	α-ритм
Частота	8-14 Гц
Домінуюча частота	10,8 Гц
Максимальна амплітуда в лівій півкулі	74 мкВ
Середня амплітуда в лівій півкулі	18 мкВ
Максимальна амплітуда в правій півкулі	81 мкВ
Середня амплітуда в правій півкулі	19 мкВ
Переважає	P4-A2
Індекс за спектром	46,6%

Таблиця 9. Результати високочастотного (ВЧ) та низькочастотного (НЧ) β -ритму під час гіпервентиляції.

	β-ритм ВЧ	**β-ритм НЧ**
Частота	20-35 Гц	14-20 Гц
Домінуюча частота	20,8 Гц	15,7 Гц
Максимальна амплітуда в лівій півкулі	27 мкВ	34 мкВ
Середня амплітуда в лівій півкулі	7 мкВ	8 мкВ
Максимальна амплітуда в правій	24 мкВ	40 мкВ

півкулі		
Середня амплітуда в правій півкулі	7 мкВ	8 мкВ
Індекс за спектром	5,4%	7,8%
Переважає	P4-A2, CZ-A1	FZ-A2, CZ-A1, PZ-A2

Таблиця 10. Результати δ-ритм під час гіпервентиляції.

	δ-ритм
Частота	1-4 Гц
Домінуюча частота	0,9 Гц
Максимальна амплітуда	41 мкВ
Середня амплітуда	9 мкВ
Переважає	F7-A1

Таблиця 11. Результати θ-ритм під час гіпервентиляції.

	θ-ритм
Частота	4-8 Гц
Домінуюча частота	5,8 Гц
Максимальна амплітуда	36 мкВ
Середня амплітуда	6 мкВ
Переважає	FZ-A2, CZ-A1, PZ-A2

Після гіпервентиляції: Індекс альфа-ритму зменшився на 2%.

Висновки до розділу 3

За результатами аналізу рутинної ЕЕГ, видаливши всі заважаючи артефакти, отримали данні про функціональні процеси мозку, що відповідають теоретичним даним результатів нормально розслабленої

бадьорої дорослої людини із заплющеними очима. Гарним чином реєструється потиличний ритм – альфа-ритм. З відкриттям очей чітко реєструється пригнічення потиличного ритму, з чого можна зробити висновок що цей ритм є головним. Всі зміни в альфа-ритмі відбуваються симетрично до обох півкуль голови, що допомагає нам виключити можливість коркових та підкоркових патологій.

На записах ЕЕГ не було виявлено епілептиформної активності або фотосенситивності, яка могла бути спровокована закриттям очей, та станом із закритими очима.

Ритмічна фото стимуляція не викликала жодних фотопараксизмальних реакцій, проводилася за таких частот: 1, 2, 4, 6, 8 Гц. Як правило, в нормі ритм засвоюється на частотах близьких до основного фізіологічного ритму. За допомогою візуальної оцінки, в даного пацієнта засвоєння було б за частот 9-10 Гц. Фотоміоклонічних реакцій, які могли б виникати у вигляді поліспайків синхронно до світових спалахів не спостерігається. Спостерігається асиметричність у вигляді подавлення альфа-ритма лівою півкулею голови більше ніж правою, що є різновидом норми, адже ліва півкуля є домінантною.

Під час гіпервентиляції спостерігається амплітудна перевага у фронтових відділах мозку. Розряди повільних(тета і дельта) коливань йдуть асиметрично одна одній але залишаючись у межах норми. Жодної форми епілептиформної активності під час зниження мозкового кровотоку не спостерігається.

ВИСНОВКИ

Електроенцефалографія має велике значення в діагностиці та лікуванні психічних та нейродегенеративних захворювань та аномалій головного мозку. Роль ЕЕГ у тому, щоб допомогти лікарям встановити точний діагноз. У неврології основне діагностичне застосування ЕЕГ пов'язане з епілепсією, оскільки епілептична активність може створювати очевидні відхилення при стандартному дослідженні ЕЕГ.

В цій роботі ми намагалися виявити осередки підвищеної судомної активності кори головного мозку в людини, яка вважає себе здоровою. Провели дослідження на електроенцефалографі біоелектричної активності кори головного мозку чоловіка у віці 20 років без хронічних захворювань і за відсутності прийому лікарських препаратів.

За результатами цієї роботи ми визначили, що спостерігаються помірні дифузні зміни біоелектричної активності головного мозку без осередкових змін та епілептифомної активності, що є різновидом норми. За припущенням, помірні дифузні зміни біоелектричної активності головного мозку можуть бути обумовленні тим що пацієнт в ранньому дитинстві та підлітковому віці отримував травму голови. Таке заключення не несе за собою ніяких важких наслідків і є різновидом норми.

Отже можемо зазначити, що в нашого пацієнта не було виявлено патологічних ознак і осередків хвороб, але це є лише виключенням а не нормою, адже були виявлені легкі дифузмі зміни біоелектричної активності через травму багаторічної давності, тож можемо зробити висновок, що маючі розлади сну, хронічні захворювання, психологічні відхилення, дипресію, епілепсію, травму голови, інфаркт, постійні

головні болі, треба звертатися до електроенцефалографії і не зневажати своїм здоров'ям, тим більше що ЕЕГ абсолютно безболісний процес.

ПЕРЕЛІК ДЖЕРЕЛ ПОСИЛАННЯ

1. Britton JW, Frey LC, Hopp JL, Korb P, Koubeissi MZ, Lievens WE, Pestana-Knight EM, St. Louis EK. Electroencephalography (EEG): An Introductory Text and Atlas of Normal and Abnormal Findings in Adults, Children, and Infants – 2016

2. Neurophysiology: Basis and Technical Aspects Volume 160; Adult EEG; Feyissa, Anteneh M.

3. Ghougassian et al., 2004; Lobello et al., 2006; Gururangan et al., 2016

4. John C. King M.D., ... Tod B. Sloan M.D., Ph.D., in Elextrodiagnostic Medicine (Second Edition)

5. Gregory D. Cascino, Frank W. SharbroughIII, in Aminoff's Electrodiagnosis in Clinical Neurology (Sixth Edition), 2012

6. Marc R. Nuwer, Pedro Coutin-Churchman, in Aminoff's Electrodiagnosis in Clinical Neurology (Sixth Edition), 2012

7. Lodder SS, Askamp J, van Putten MJ (2014). Computer-assisted interpretation of the EEG bacground pattern: a clinical evaluation

8. Martinez-Fernandez E, Garcia FB, Gonzalez-Marcos JR (2008) Clinical and electroencephalographic features of carotid sinus syncope induced by internal carotid artery angioplasty.

9. Tatum WO (2013). Artifact-related epilepsy.

10. Tatum WO, Olga Ss, Ochoa JG et al. (2016). American clinical neurophysiology society guideline 7: guidelines for EEG reporting.

11. Zhang C, Tong L, Zeng Y et al. (2015). Automatic artifact removal from electroencephalogram data based on a priori artifact information.

12. Sand T (2003). Electroencephalography in migraine: a review with focus on quantitative electroencephalography and the migraine vs. epilepsy relationship.

13. Solbiati M, Sheldon R (2014). Syncope: how the EEG helps in understanding clinical findings.

14. Malow BA, Passaro E, Milling C et al. (2002). Sleep deprivation does not affect seizure frequency during inpatient video-EEG monitoring.

15. Smith SJ (2005). EEG in neurological conditions other than epilepsy:

when does it help, what does it add?

16. Staley KJ, Dudek EF (2006). Interictal spikes and epileptogenesis.

17. Ney JP, van der Goes DN, Nuwer MR et al. (2013). Continuous and routine EEG in intensive care: utilization and outcomes, United States 2005-2009.